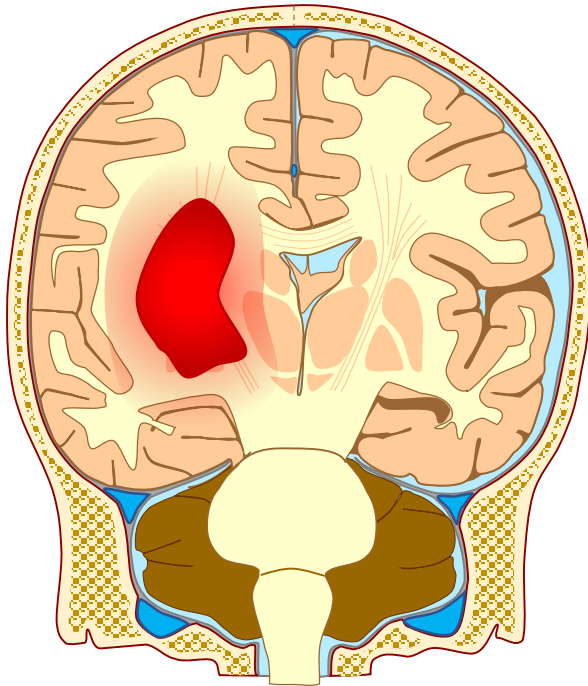


Intrakranielle blødninger



Intracerebral blødning

Blødning inde i hjernen

Årsag: Ruptur af arterie;

ofte pga. åreforkalkning

Forløb: Pludseligt

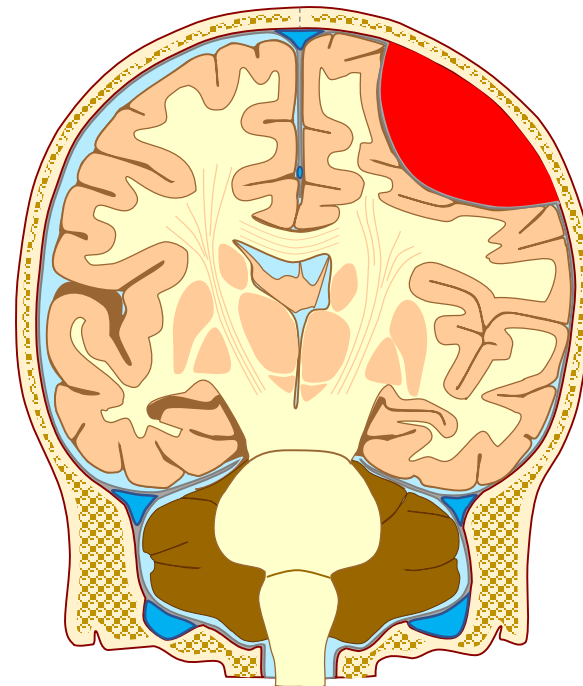
indsættende

lateraliserede udfald

Symptomer:

Kontralateraliserede,

fokalt neurologiske udfald



Epidural blødning

Arteriel blødning mellem kraniet og hjernebinderne

Årsag: Hovedtraume

Forløb: Timers stabil tilstand, efterfulgt af hurtigt

progredierende symptomer

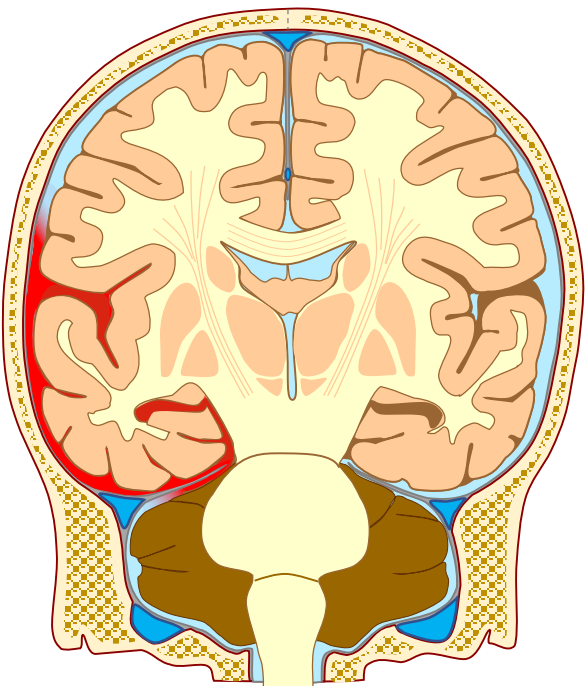
Symptomer: Faldende

bevidsthed, samtidig

oculomotorius parese (stor/

lysstiv pupil, ptose), ↑BT og

↓puls



Subarachnoidal blødning

Arteriel blødning på ydersiden af hjernen

Årsag: 70-80% skyldes

aneurisme; resten ukendt

Forløb: Debuterer ofte med et

smæld i hovedet og pludseligt

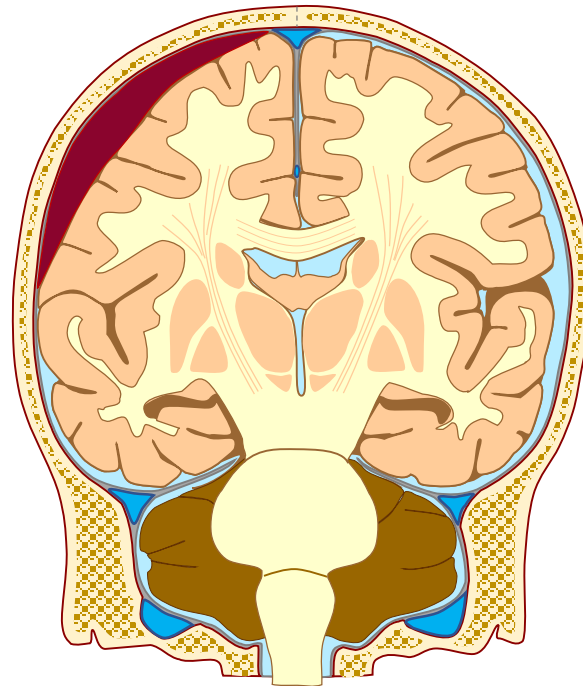
indsættende hovedpine

Symptomer: Diffus hovedpine,

nakkestivhed, lateraliserede

symptomer, kvalme og

opkastning



Subdural blødning

Venøs blødning mellem hjernebinderne dura mater og arachnoidea mater

Årsag: Hovedtraume

Forløb: Langsomt

progredierende udfald over

dage/uger

Symptomer: Diffus hovedpine,

nedsat bevidsthed, konfusion,

lateraliserede udfald